

平成 27 年度－平成 28 年度

再生医療の産業化に向けた評価基盤技術事業

(再生医療等の産業化に向けた評価手法等の開発)

事業報告書

事業名	再生医療の産業化に向けた評価基盤技術事業 (再生医療等の産業化に向けた評価手法等の開発)
研究開発課題名	MRI 三次元自動解析ソフトウェアを用いた膝軟骨・半月板評価基準の確立
研究開発代表者 所属 役職 氏名	国立大学法人東京医科歯科大学再生医療研究センター 教授 関矢 一郎

## 目次

1. 事業の目的
2. 実施内容及び結果
3. 評価手法等の開発・製造工程合理化のための検討内容
4. まとめ

### 1. 事業の目的

変形性膝関節症は、本邦においてレントゲン評価で 2,500 万人、有症状患者は 820 万人と推定され、要介護の原因の 10%となる等、健康寿命を改善させるために画期的な治療法開発が喫緊の課題となっている。これまでに、研究代表者らは滑膜幹細胞移植の実用化に取り組み、平成 23 年より文部科学省『再生医療実現化ハイウェイ事業』の支援を受け、膝関節を切開することなく関節鏡を用いて滑膜幹細胞を移植する技術を開発し、ウサギ・ブタ軟骨欠損モデルにおいて、本手法の安全性・有効性を確認した。また、平成 20 年に開始した自己滑膜間葉系幹細胞による軟骨再生の臨床研究で安全性と有効性を確認し、厚生労働省『再生医療実用化事業』として平成 25 年に開始した半月板損傷に対する細胞移植も平成 27 年 4 月に完遂した。しかし、軟骨再生をめざした再生医療等製品の承認申請を目的として治験を実施するために必要な、再生医療等製品の効果を客観的に把握できる有効性の評価基盤は整備されていない。従来、細胞移植後の軟骨評価に用いられていた再鏡視検査は侵襲性があり、頻回の検査実施は難しい。一方、非侵襲検査である核磁気共鳴画像法 (MRI) においては、膝の関節軟骨・半月板に関して二次元画像では病態を把握することが難しいため、治療前後での変化を解析することが困難であり、患者さんに説明することも難しいなど、評価指標としての客観性に欠けている (図 1)。市販ソフトウェアを用いた三次元解析は作成に手間や時間がかかり、精度も不十分である。

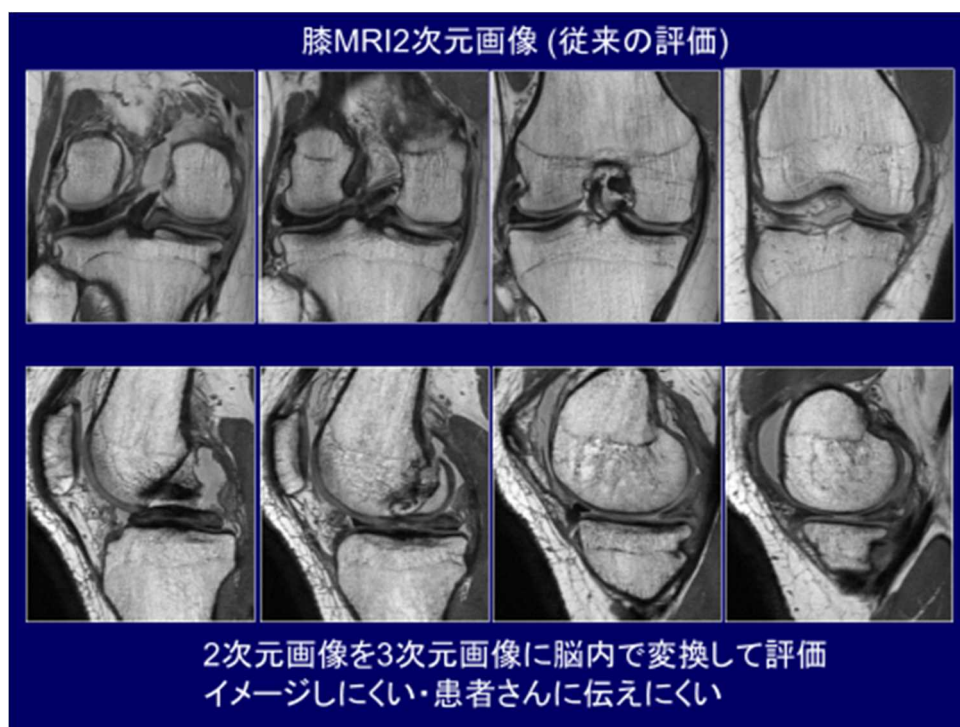


図 1. 膝 MRI2 次元画像

そこで、研究代表者らは、軟骨・半月板に対する再生医療等製品の開発の障壁となっている再鏡視に代わる MRI 画像を用いた有効性評価の手法を開発し、客観性・定量性等の要求を満たす MRI 三次元自動解析ソフトウェアを用いた関節軟骨評価基準の確立することを目的として本事業を実施する(図 2)。

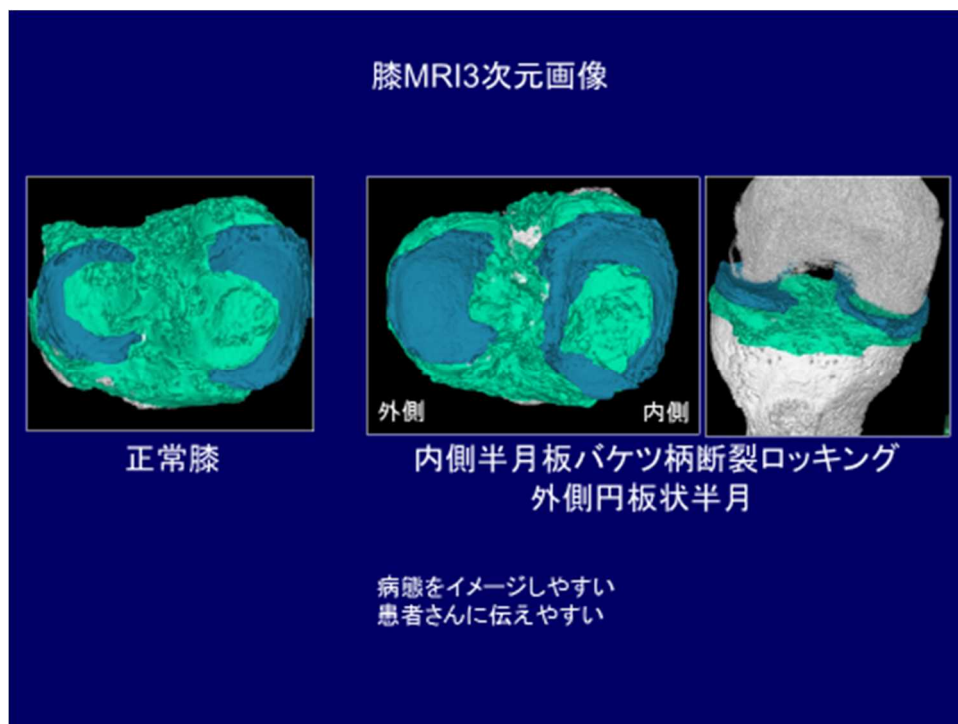


図 2. 膝 MRI3 次元画像

本事業では、東京医科歯科大学が富士フイルム株式会社と共同開発した軟骨・半月板 MRI 三次元自動解析アプリケーションの試作版を用いて、大学が独自の MRI 撮像技術を持った画像診断専門の医療機関である医療法人社団豊智会（八重洲クリニックとする）とともに 2 つの課題「MRI 三次元解析による軟骨・半月板評価基準の作成」「MRI 三次元解析に適した撮像プロトコルの作成」を達成する。

項目 1 「MRI 三次元解析による軟骨・半月板評価基準の作成」については、3 テスラ MRI と膝関節専用コイルによって高い空間分解能と信号雑音比を有する撮像を行った約 500 枚の MRI 画像から関節鏡評価、コーススコア（痛み自覚評価）、リスホルムスコア（機能評価）の揃った症例を選択し、それらの三次元解析を行い、関節鏡評価と整合性のある軟骨・半月板評価基準を作成し、他の評価との相関性を検討する。

項目 2 「MRI 三次元解析に適した撮像プロトコルの作成」については、異なる撮像条件等によって撮像された MRI 画像を比較して評価した上で、三次元解析を行い、三次元解析の実施に不可欠な撮像要素を特定する。また、八重洲クリニックでの MRI 撮像に関する映像資料を収集し、他施設・他機種を用いた場合でも高品質な MRI 撮像が可能となる手法を開発する。

これらの結果を踏まえ、項目3「治験準備」として、これまで行った再生医療の症例をあらためて検証する。検証した評価基準はPMDAの薬事戦略相談を活用して作成する治験プロトコルの内容に反映する。

## 2. 実施内容及び結果

項目1「MRI三次元解析による軟骨・半月板評価基準の作成」では、3テスラMRIと膝関節専用コイルによって高い空間分解能と信号雑音比を有する撮像を行ったMRI画像から関節鏡評価や臨床評価の揃った症例の三次元解析を行い、軟骨・半月板評価基準を作成した。

(達成したマイルストーン)

a. 膝軟骨・半月板MRI評価基準検討委員会の定期的開催およびMRI三次元解析による軟骨・半月板評価基準の作成

膝軟骨・半月板再生医療における、既存の経時的・定量的な組織構造を評価する技術基盤はない。そこで、膝関節のMRI、軟骨再生医療、膝関節臨床の専門家を日本全国から招き、また5大MRIの世界5大メーカーであるフィリップス、東芝、日立、GE、シーメンスの方々から構成する「膝軟骨・半月板MRI評価基準検討委員会」の第一回会合を平成28年2月17日に開催した。さらに各分科会を含めてH28年に5回開催し、各MRIメーカーの膝データを収集して、各MRIメーカーで使用可能な膝軟骨・半月板3次元解析用の撮像プロトコルを決定し、各MRIデータに対応する仕様にした。

b. MRIデータの収集および解析

世界5大メーカーのMRI装置で撮影したデータを回収し、解析を行った。フィリップスは219例、TOSHIBAが23例、GE22例、HITACHI20例、SIEMENSが20例と、当初に設定した各社20例以上のデータを回収することができた。

c. ピッグモデルを用いた評価手法の検証

軟骨の厚さのvalidationを行うため、新鮮凍結ブタ膝を用いて骨軟骨柱をくり抜いて骨軟骨欠損を作成し、MRI撮影を行った。撮像された2D MRIから三次元構築を行い、厚さマッピングを0.5mm、1.0mm、1.5mmで設定して示される軟骨と、くり抜いた軟骨の厚さを測定し、妥当性を確認した。また、マイクロミニピッグを用いて内側半月板後節に作成した損傷が、三次元構築したMRIの放射状断面において高輝度で示されることを確認し、組織学的にサフラニンO染色やピクロシリウスレッド染色などを対比させることで、高輝度領域がコラーゲン配列の乱れであることを証明した。これにより臨床でよく遭遇する半月板変性や損傷が高輝度領域として捉えられている根拠を明らかにした。また、半月板損傷モデルに滑膜幹細胞移植を行うことで、コラーゲン配列の乱れが改善していることを示すことができ、治験で半月板損傷に対して行う細胞移植の有効性の機序の一つを明らかにした。

項目2「MRI三次元解析に適した撮像プロトコルの作成」については、異なる撮像条件等によって撮像されたMRI画像を比較して評価した上で、三次元解析を行い、三次元解析の実施に不可欠な撮像要素を特定する。また、八重洲クリニックでのMRI撮像に関する映像資料を収集し、他施設・他機種を用いた場合でも高品質なMRI撮像が可能となる手法を開発する。

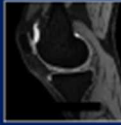
研究開発項目2：MRI三次元解析に適した膝軟骨・半月板撮像プロトコルの作成

(達成したマイルストーン)

- a. 【再委託事業】撮像要素の抽出
- b. 【再委託事業】撮像プロトコルの確立
- c. 【再委託事業】他メーカーMRIによる撮像の標準化

まず、フィリップス（219例）で撮影したプロトン強調像および軟骨強調像から三次元構築を行い、抽出された撮像要素より最適な三次元画像が得られる撮像プロトコルを確立した。引き続き、TOSHIBA（23例）、GE（22例）、HITACHI（20例）、SIEMENS（20例）の撮像において最適となる条件を設定し、世界5大メーカーのMRI機種で撮影すれば、一定の解析結果を表示できるようになった(図3)。

各社ごとの膝MR撮影プロトコルが確定

プロトン強調    軟骨強調

メーカー	画像種類	FOV	Pixel spacing	Slice spacing	Slice thickness	TR	TE	FA
フィリップス	プロトン強調	160×160	0.31×0.31	0.30	0.6	1000.0ms	35ms	90
	軟骨強調	150×150	0.29×0.29	0.30	0.6	19.3ms	7.0ms	35
東芝	プロトン強調	150×150	0.29×0.29	0.35	0.7	1000.0ms	22.5ms	90
	軟骨強調	150×150	0.29×0.29	0.35	0.7	20.5	16.0ms	4
日立	プロトン強調	160×160	0.31×0.31	0.4	0.8	1500.0ms	34.4ms	90
	軟骨強調	160×160	0.31×0.31	0.4	0.8	8.4ms	4.2ms	20
GE	プロトン強調	160×160	0.55×0.55	0.30	0.6	1002.0ms	33.8ms	90
	軟骨強調	160×160	0.31×0.31	0.30	0.6	11.92ms	6.16ms	30
シーメンス	プロトン強調	150×150	0.23×0.23	0.36	0.36	1000.0ms	32.0ms	120
	軟骨強調	150×150	0.29×0.29	0.36	0.36	13.46ms	5.0ms	30

図3. 各社ごとの膝MR撮影プロトコルが確定

項目3「治験準備」として、「自家滑膜幹細胞の半月板損傷を対象とする医師主導治験」を遂行するに当たり、本研究課題で達成した評価基準を組み入れた治験実施計画書を作成した。

(達成したマイルストーン)

- a. 治験届の提出

治験を遂行するに当たり、PMDAとの再生医療等製品戦略相談に関する対面助言(平成28年10月21日実施)、滑膜幹細胞の安全性に関する対面助言(平成28年10月3日実施)、滑膜幹細胞の品質に関する対面助言(平成28年10月3日実施)を経て、2017年3月27日に「自家滑膜幹細胞の半月板損傷を対象とする医師主導治験」の治験届を提出した。治験実施計画書に記載する評価項目において、MRIによる半月板の三次元定量評価を副次評価項目として設定しており、半月板の体積、高さ、幅の3項目を評価することにした。また、探索的評価項目として、MRIによる半月板・軟骨変性評価を設定し、半月板内の高輝度領域の定量化、軟骨面積率の定量化、軟骨の厚さの定量化、軟骨の質的評価を行うことにした。これらの評価項目は、PMDAと対面助言を行う中でも特に指摘されることはなく、評価項目として本研



究課題で達成した評価基準を組み入れることを達成することができた（図 4）。治験届を提出した後に PMDA よりいただいた照会事項に対してもすべて対応し、7 月以降での治験実施を予定している。

## 治験での活用

### 自家滑膜幹細胞による半月板損傷治療 (H29年4月～)

PMDA 対面助言を H28 年 10 月に施行し、H29 年 3 月に治験計画届を提出予定

目的: 有効性(主要評価項目)の探索的確認  
・安全性確認

対象: 半月板切除術の適応となる半月板損傷を有する患者

デザイン: 非盲検非対照試験

期間: 52 週間

例数: 10 例

■有効性評価

主要評価: Lysholm score

副次評価: KOOS, NRS,


MRI (半月板の体積、高さ、幅)

関節鏡

探索的評価項目:

MRI (半月板輝度・軟骨の面積率・軟骨の質)

■安全性評価: 有害事象、重要な不具合



PMDA に MRI 3D 解析 を評価項目に認めていただいた対面助言の際に 関節鏡 検査を求められた

図 4. MRI 3 次元解析の治験での活用

### 3. 評価手法等の開発・製造工程合理化のための検討内容

膝軟骨・半月板再生医療における、既存の経時的・定量的な組織構造を評価する技術基盤はない。従来、細胞移植後の軟骨評価に用いられていた再鏡視検査は侵襲性があり、頻回の検査実施は難しい。一方、非侵襲検査である核磁気共鳴画像法（MRI）においては、膝の関節軟骨・半月板に関して二次元画像では病態を把握することが難しいため、治療前後での変化を解析することが困難であり、患者さんに説明することも難しいなど、評価指標としての客観性に欠けている。市販ソフトウェアを用いた三次元解析は作成に手間や時間がかかり、精度も不十分である。そこで、われわれは、軟骨・半月板に対する再生医療等製品の開発の障壁となっている再鏡視に代わる MRI 画像を用いた有効性評価の手法を開発し、客観性・定量性等の要求を満たす MRI 三次元自動解析ソフトウェアを用いた関節軟骨評価基準の確立することを目的として本事業を実施した。

本手法の開発により、軟骨損傷や再生医療の評価が一目で分かるようになり（図 5）、また客観的に定量化することが可能となった（図 6）。また、半月板に関しても体積などを客観的に評価できるようになった（図 7）。これらのことにより、再生医療の有効性を客観的に示す評価法が確立されたが、軟骨損傷の自然経過や再生医療が該当しない外科的な介入においても使用できる普遍的な評価法となったと考える。

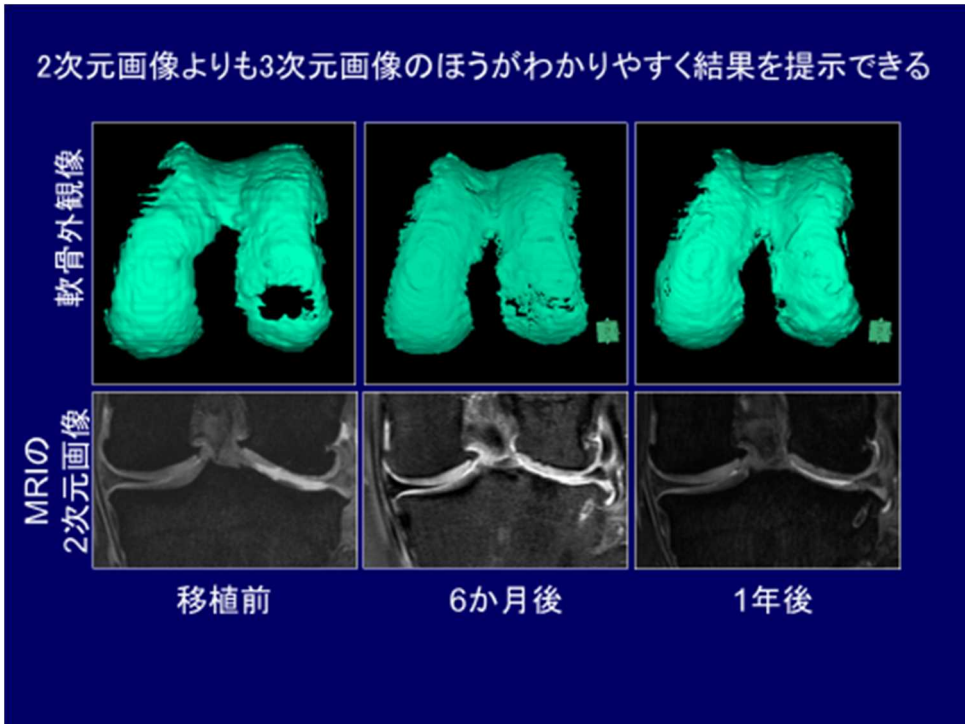


図 5. 2次元画像と3次元画像の対比

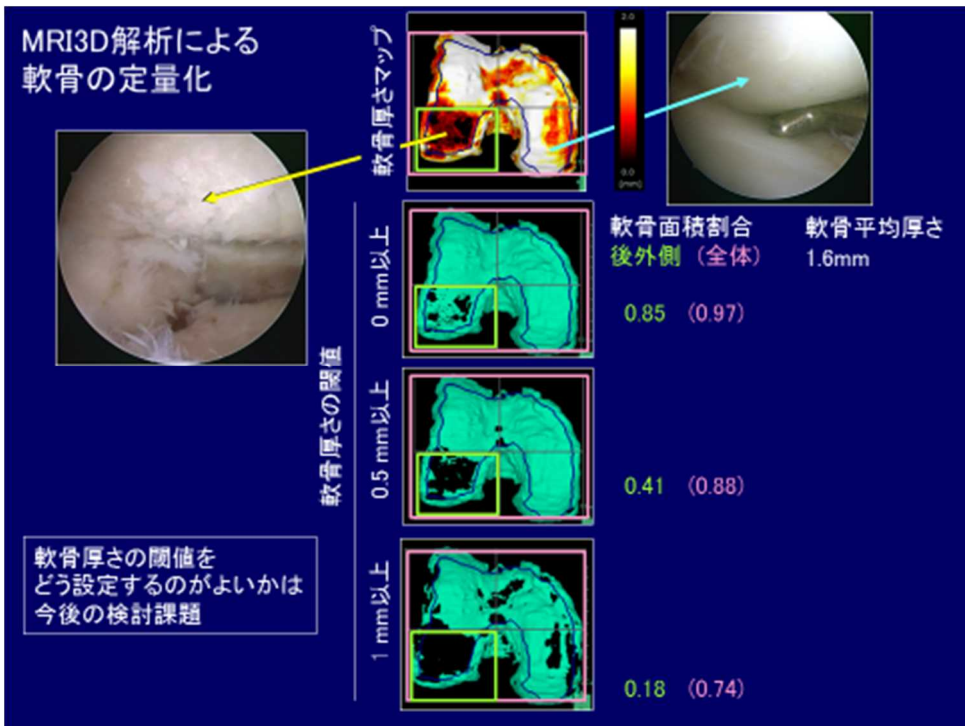


図 6. MRI3D 解析による軟骨の定量化

## MRI半月板体積測定のvalidation

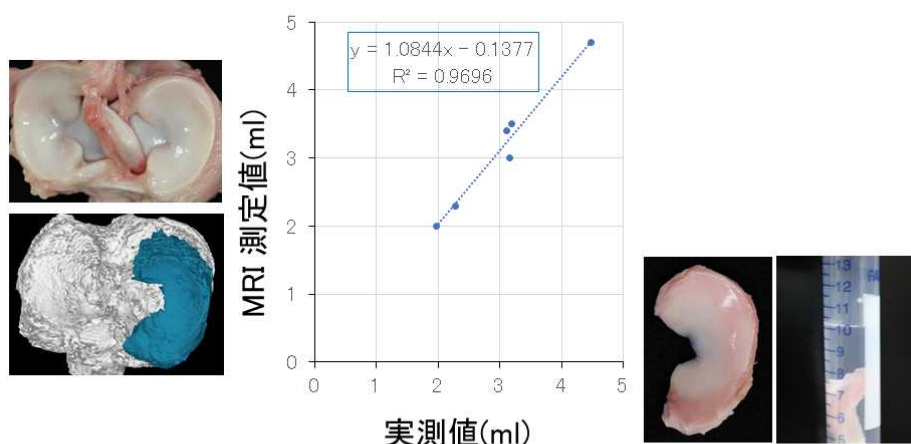


図 7. MRI 半月板体積測定 validation

#### 4. まとめ

われわれは、3テスラ MRI で撮像を行った MRI 画像から三次元解析を全自動で行うことを目指し、病態が複雑で全自動化できない場合も、容易に修正が可能なソフトウェアを開発し、「MRI 三次元解析による軟骨・半月板評価基準の作成」を達成した。また、異なる撮像条件等によって撮像された MRI 画像を比較して評価した上で、三次元解析の実施に不可欠な撮像要素を特定し、「MRI 三次元解析に適した撮像プロトコルの作成」を達成した。これにより MRI のシェア 90%以上を占める世界 5 大メーカーで撮像した MRI により、三次元解析が可能になった。また、「治験準備」として、「自家滑膜幹細胞の半月板損傷を対象とする医師主導治験」の治験届を平成 28 年度の 3 月に提出することができた。また、本治験において、MRI3 次元解析で評価される半月板の体積、高さ、幅を副次評価項目に、探索的評価項目として、MRI による半月板・軟骨変性評価を含めることができた。

また、将来的には、軟骨や半月板に対する再生医療等製品として、新たな製品が研究開発されると予想されるが、私たちが PMDA と行ってきた一連のやり取りは、それらの前例になると考えられ、私たちが開発した MRI3 次元解析は、客観的かつ確立された評価項目として有効性評価指標になる。